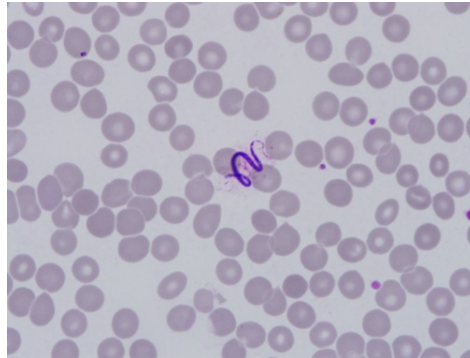


■ S-501 ■

말초혈액 도말검사에서 우연히 발견된 미세사상충

¹원광대학교 의과대학 산본병원 내과학교실, ²진단검사의학교실*백문성¹, 윤귀현², 손영우¹

흔히 수종다리라고 불려지던 림프사상충증(lymphatic filariasis)은 우리나라의 중요한 풍토병 중 하나였다. 주로 피하조직이나 림프관에 기생하는 사상충은 모기가 전파하며 우리나라에서는 말레이사상충(*Burgia malayi*)이 제주도, 경북 내륙지방, 전남 해안 주변에서 많이 발생하였으나 2007년 완전히 퇴치되었음을 세계보건기구에 보고하였다. 최근 담관염으로 입원한 환자의 말초혈액 도말검사에서 미세사상충(*microfilaria*)을 발견하였기에 보고하는 바이다. 81세 남자가 1개월 전부터 지속된 발열, 오한, 근육통을 주소로 내원하였다. 상복부 압통과 복부 CT에서 총담관 확장 및 담관석, 경미한 담관벽의 비후 소견이 관찰되어 담관염으로 진단하였다. 그런데 입원 당시 시행한 말초혈액 도말검사에서 우연히 5개의 *microfilariae*가 발견되었다. 환자는 충남 예산 출생으로 경기도 군포에서 살아왔고 약 20년 전부터 중국, 대만, 하와이, 유럽 등지에 여행한 적이 있었다. 5년 전부터 양측 하지 부종이 2-3일 정도 지속되다가 호전되는 양상이 반복되었다. 신체 검사 상 피부나 관절부위에 결절이나 림프절은 촉진되지 않았으나 grade 2+의 함요부종이 관찰되었다. 환자는 *microfilaremia*로 알벤다졸과 독시사이클린을 투여받았다. 한국에서 림프사상충증은 엄연히 박멸된 질환이지만 최근 동남아시아 등 해외 여행이 늘어나면서 림프사상충증의 발병 가능성은 여전히 존재하며 이에 대한 꾸준한 감시 및 주의가 필요할 것으로 보인다.



■ S-502 ■

중증열성혈소판감소증후군 1예
(a case of severe fever with thrombocytopenia syndrome)

인제대학교 의과대학 상계백병원 내과학교실

*이종호, 김백남, 오현호

배경: 중증열성혈소판감소증후군(severe fever with thrombocytopenia syndrome, SFTS)은 SFTS바이러스에 감염된 작은소참진드기에 물린 지 1-2주 안에 발열, 혈소판감소, 백혈구감소, 다기관기능장애 등이 나타나는 진드기매개질환이다. 2009년 중국의 중앙산악지역에서 집단발병한 환자들에서 원인 바이러스가 최초로 확인되었으며, 이후 발병사례가 꾸준히 증가하고 있다. 우리나라에서는 2013년 5월 처음으로 보고되었다. 저자들은 우리나라 남부지방에서 발생한 중증열성혈소판감소증후군 1예를 경험하였기에 보고한다. **증례:** 82세 여자가 1주 전부터 발생한 전신 쇠약감 주소로 지역의원에서 진료보았고 속이 있어 본원으로 전원되었다. 전라남도 곡성의 농촌에 살고 있었다. 처음 본 의료기관에서는 환자의 어깨에 진드기가 발견되었다고 한다. 입원 당시 혈압 60/35 mmHg, 체온 37°C, 맥박 88/분, 호흡수 24/분이었다. 의식은 혼미하였고 발진은 없었고 림프절도 만져지지 않았으며 폐 청진은 정상이었다. 혈액검사 결과 혈색소 13.5 g/dL, 백혈구 1,810/mm³, 혈소판 55,000/mm³, 아스파테이트아미노전달효소 562 U/L, 알라닌아미노전달효소 292 U/L, 총빌리루빈 0.4 mg/dL, 크레아티닌 0.5 mg/dL, C-반응성 단백 2.2 mg/dL였다. 소변에서는 단백뇨 1+, 혈뇨 2+였다. 질병관리본부에서 시행한 PCR검사에서 SFTS바이러스가 확인되었다. **결론:** 우리나라에서도 진드기에 노출된 사람에서 발열, 혈구감소, 다기관장애를 보이는 경우 중증열성혈소판감소증후군도 감별해야 한다.