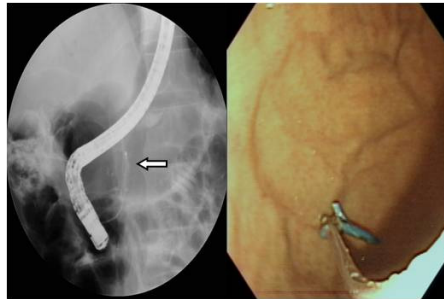


만성 췌장염 환자에서 췌관 내 파열된 플라스틱 스텐트의 성공적인 제거 1예

동국대학교 의과대학 경주병원

*배재준, 이용국, 박정배, 서정일

서론: 내시경적 췌관 스텐트 삽입술은 만성 췌장염 치료의 한 방법으로 췌관의 압력을 줄이고 췌액의 흐름을 원활하게 하기 위해 사용할 수 있다. 스텐트 중 플라스틱 스텐트는 시술자가 다루기 쉽고 합병증이 적으며, 합병증이 발생할 경우 쉽게 제거할 수 있어 널리 사용되고 있다. 하지만 플라스틱 스텐트가 파열되어 조각의 일부가 췌관에 남을 경우 심각한 문제를 야기시킬 수 있다. 저자 등은 췌관 내 파열된 플라스틱 스텐트를 기존의 내시경적 역행성 담췌관 조영술로 도구로 제거에 성공한 1예에 대해 보고하는 바이다. **증례보고:** 60세 남자 환자로 수년 전부터 시작된 간헐적인 복부 통증을 주소로 내원하였다. 수년 전 당뇨 진단 받았고 만성 췌장염으로 수차례 치료받은 적이 있으며 수년간 매일 술을 마시는 음주력 있었다. 내원 당시 생체징후는 안정적이었고 혈액 검사상 amylase/ lipase 152/412 U/L로 상승된 소견을 보이고 있었다. 복부컴퓨터단층촬영상 원위부 심한 췌관 협착 의심소견 보였고 이는 환자에 만성적이고 반복적 통증의 원인으로 생각되었다. 진단 및 치료를 위해 내시경적 역행성 췌담관 조영술을 시행하였고 감압을 위해 췌관 내 플라스틱 스텐트를 삽입하였다. 이후 환자는 증상호전을 보였고 3주 뒤 내시경적 스텐트 제거술을 시행하였으나 원위부 췌관 내 심한 협착 때문에 제거도중 스텐트 일부가 남은 채로 파열되었다. 췌관 내 스텐트가 파열될 경우 파열된 조각에 의한 췌관 모양 변화, 재협착, 감염, 천공, 출혈 등의 심각한 문제가 야기될 수 있어 환자에게 치명적이거나 응급 수술을 요하게 된다. 3일 뒤 췌관 입구 부위의 시야를 확보하기 위해 유두 절개술을 시행한 후 췌관 내 바스켓을 삽입 후 수차례 시도 후 제거에 성공하였다. 시술 후 시행한 조영술 상 남아있는 스텐트 조각이 없음을 확인 하였다.



혈청 CA 19-9이 1,000 U/ml 이상으로 현저한 상승을 보인 급성 담관염을 동반한 총담관석 1예

동국대학교 의과대학 경주병원

*곽재훈, 이용국, 박정배, 서정일

서론: CA 19-9은 탄수화물 항원으로 췌장암, 담관암을 비롯하여 위암, 간암 및 담낭암 등의 악성종양에 상승하는 종양표지자로 잘 알려져 있다. 뿐만 아니라 간경변증, 담즙정체, 담관염 및 췌장염 등의 양성 질환에서도 상승할 수 있다. 특히, 1,000 U/ml 이상 고농도를 보이는 경우 췌장암, 담도암에 대한 특이성이 높아 보조 진단에 유용한 검사로 평가받고 있는데, 양성 질환에서는 증가하더라도 대부분 1,000 U/ml 이하이다. 저자 등은 양성 질환인 급성 담관염을 동반한 총담관석에 의해 CA 19-9가 1,000 U/ml 이상으로 현저히 상승된 경우를 경험하였기에 보고하는 바이다. **증례:** 43세 남자가 내원 2일 전부터 발생한 우상복부 복통을 주소로 내원하였다. 내원 1년 전, 2년 전 두 차례에 걸쳐 내시경적 담관석제거술을 시행 받은 적이 있었고, 내원 5개월 전 고혈압으로 진단받고 약물 복용중이었다. 흡연력이나 음주력은 없었다. 내원당시 혈압 160/100 mmHg, 맥박수 74회/분, 호흡수 24회/분, 체온 38.3℃이었다. 입원당시 환자는 급성 병색을 보였다. 식은 땀과 우상복부 압통을 동반하였다. 혈액검사상에서 헤모글로빈 15.7 g/dL, 헤마토크리트 44.9%, 백혈구수 22,270/mm³, 혈소판 62,000/mm³이었으며, T-bil 7.30 mg/dl, AST/ALT 851/584 IU/L, BUN/Cr 28/2.2 mg/dl, amylase/lipase 37/64 U/L, Na/K/Cl 139/3.2/101 mEq/L, CK/LDH 207/570 IU/L이었다. 종양표지자검사상에서 CEA/AFP 2.5/0.6 ng/ml이었고 CA 19-9이 >1,000 U/ml이었다. 간염표지자검사 모두 음성이었으며, 기생충 검사도 특이한 소견이 관찰되지 않았다. 복부초음파와 복부단층촬영에서 경한 간내담관 및 간외담관확장소견과 더불어 원위부 담관석이 관찰되었다. 내시경적 역행성췌담관 조영술을 통해 담관으로부터 고름이 흘러나오는 것이 확인되었고 원위부담관석이 관찰되어 성공적으로 담관석을 제거하였다. 급성 담관염을 동반한 총담관석으로 진단할 수 있었으며, 항생제 투여 후 5일째 시행한 혈액검사상에서 백혈구수 11,850/mm³, T-bil 2.24 mg/dl, AST/ALT 59/138 IU/L로 호전된 양상을 보였으며, CA 19-9도 39 U/ml까지 급격히 감소되었다. 양성 질환인 담관염을 동반한 총담관석으로 인해 혈청 CA 19-9이 1,000 U/ml 이상으로 현저한 상승을 보였다가 치료 후 급격한 감소를 보인 증례이다.