

■ S-565 ■

Genotype-phenotype Correlation of the N93D Mutation in the MYH9-Related Disorders

¹Department of Internal Medicine, Bundang Jesaeng General Hospital, Seongnam, Korea, ²Department of Laboratory Medicine, Bundang Jesaeng General Hospital, Seongnam, Korea, ³Biomedical Research Center, Bundang Jesaeng General Hospital, Seongnam, Korea, ⁴Center for Colorectal Cancer, National Cancer Center, Goyang, Korea

*Chul-Young Kim, MD¹, Won Il Park, MD¹, Hee-Jung Sohn, MD¹, Seong Gyu Lee, MD², Young Min Park, MD^{1,3}, Yongjun Cha, MD⁴

Background: Mutation in the myosin heavy chain 9 (MYH9) gene results in MYH9-related disorders (MYH9-RD), encompassing four autosomal dominant thrombocytopenias: May-Hegglin anomaly, Sebastian, Fechtner, and Epstein syndromes. The clinical manifestations of MYH9-RD are known to vary depending on the mutation subtype affecting the patient. Here, we report a Korean family with the MYH9 N93D mutation, focusing on its clinical implication. **Case:** A 32-year-old female presented with asymptomatic macrothrombocytopenia ($28,000/\text{mm}^3$) with giant platelets and neutrophil inclusion bodies. Direct sequencing of all exons included in MYH9 gene demonstrated a heterozygous c.277A>G (p.Asn93Asp) mutation in exon 2. The proband's father and one of three siblings also revealed asymptomatic thrombocytopenia. Mutation of MYH9 N93D was confirmed in the other two affected family members by direct sequencing. All affected members including the proband denied bleeding tendency and never had major bleeding episodes even after delivery and surgery. Hearing loss, cataract or kidney disease were absent. Subsequent clinical examination including an audiogram and renal function assessment (creatinine clearance and urinalysis) revealed normal findings. **Conclusions:** Mutation of MYH9 N93D mutation was not associated with bleeding tendency despite low platelet levels and extrahepatic manifestations were absent in a Korean family. This is the first report on the genotype-phenotype correlation of the MYH9 N93D mutation.

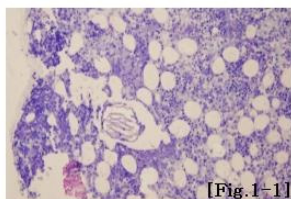
■ S-566 ■

급성골수성백혈병의 완전 관해 17년 3개월 후 새롭게 진단된 급성골수성백혈병 1예

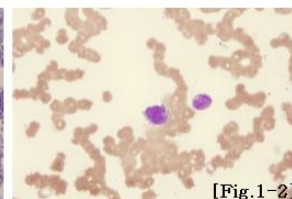
한국 원자력 의학원 내과

*이수희

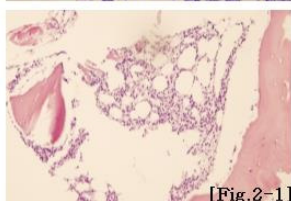배경: 급성골수성백혈병은 초진단시 항암화학요법으로 치료할 경우 약 80% 정도에서 완전 관해에 도달할 수 있으며, 완전 관해 후 대개 3년 이내 재발하며 5년 이후에 재발하는 경우는 드물다고 알려져 있다. 17년 이상 장기간 추적관찰 중 FAB 백혈병 분류 M7 급성골수성백혈병이 새롭게 진단되었고, 이를 항암화학요법으로 치료하여 또 다시 완전 관해에 도달한 증례를 경험하여 보고하는 바이다. **증례:** 62세 여자 환자로 1999년 치질에 대한 검사 중 혈액검사 결과 급성골수성백혈병 의심 소견 보여 골수 흡인 검사 시행하였다. 정상 조혈세포 감소, 모세포는 46%로 증가되어 있었고 세포화학검사상 Periodic acid Schiff 염색(+), Myeloperoxidase 염색(+), ANAE 염색(-) 소견 보여 급성골수성백혈병, 백혈병 분류 M4 진단되어 본원 내원하였고 세포유전학 분석에서 46,XX 소견 보였다(Fig.1-1,1-2) 1999년 10월 Ara-C, Daunorubicin 병합요법, 2개월 후에 공고요법으로 Ara-C, Idarubicin 병합요법 후 완전 관해에 도달하여 재발의 증거 없이 외래에서 추적관찰 하였다. 첫번째 관해 후 17년 3개월 후인 2016년 3월 전신 무력감과 오한 증상 주소로 내원하였다. 혈액검사상 백혈구 $7500/\text{mm}^3$ (분엽핵호중구 10%, 림프구 58%, 모세포 30%), 혈색소 7.5 g/dL, 혈소판 $38,000/\text{mm}^3$, 골수 흡인 검사에서 모세포 24.7%, Periodic acid Schiff 염색(-), Myeloperoxidase 염색(-), ANAE 염색(-) 소견 보여 급성골수성백혈병, 백혈병 분류 M7 으로 진단 되었다. 세포유전학 분석에서는 46,XX로 정상 핵형 보고 되었다(Fig.2-1,2-2) 2016년 4월 Ara-C, Daunorubicin 병합요법 시행하였고 관해에 이르지 못해 2016년 5월 Ara-C, Idarubicin 병합요법 시행 후 골수검사 결과 완전 관해 소견이 확인되어 외래 경과관찰 중이다.



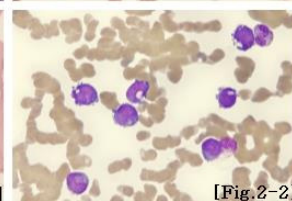
[Fig.1-1]



[Fig.1-2]



[Fig.2-1]



[Fig.2-2]