

Sacral Osteomyelitis and Presacral Abscess caused by *S. anginosus* Secondary to Colon Cancer

전남대학교병원

*유요한, 오태훈, 정영곤, 김어진, 김성은, 강승지, 박경화, 이경화, 정숙인, 배우균

Few reports of abscess formation in adjacent organs due to perforation or penetration of colon cancer as the initial presentation have been published. We present a rare case of sacral osteomyelitis and presacral abscess associated the rectosigmoid cancer. A 48-year-old female patient who had sciatica for one month and a fever few days ago was referred to our hospital. A computed tomography scan and gadolinium-enhanced magnetic resonance imaging of pelvis showed sacral bone lesion extended to presacral area and adjacent rectosigmoid, suggestive of sacral osteomyelitis with presacral abscess and involvement of rectosigmoid (Fig 1). Open biopsy of sacrum was performed and pathology revealed an inflammatory lesion consistent with abscess with granulomatous components (Fig 2A, 2B). *Streptococcus anginosus* was recovered from all three specimen of sacral bone obtained by open biopsy. Parenteral antibiotics (Ceftriaxone followed by penicillin G) was used for 4 weeks, and then oral ampicillin was applied for 5 weeks. However, neither the symptom nor the sacral and presacral lesion in following imaging test was improved. We performed colonoscopy, and 5cm sized mass covered with exudate was observed in upper rectum. Mucosal perforation or fistula formation was not observed in colonoscopy. Colonoscopic biopsy was diagnosed as adenocarcinoma. Positron emission tomography-computed tomography was obtained and no regional lymph node or distant metastasis was observed. Rectal colonic resection and sacral partial resection were performed. Pathologic results confirmed mucinous adenocarcinoma invading sacrum (Fig 2C, 2D). The patient underwent chemotherapy and adjuvant radiation therapy under a final diagnosis of rectosigmoid cancer with sacral bone metastasis. This case highlights that colon cancer could cause a sacral osteomyelitis, and colonic evaluation should be warranted in patients with unusual clinical course of sacral osteomyelitis.

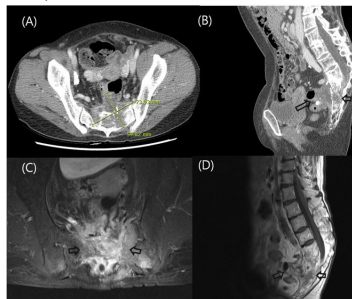


Figure 1. Radiologic finding of pelvis showing bone destructive lesion forming presacral abscess with involvement of rectosigmoid colon. (A) (B) Enhanced pelvic CT. (C), (D) Contrast-enhanced T1-weighted imaging of pelvis.

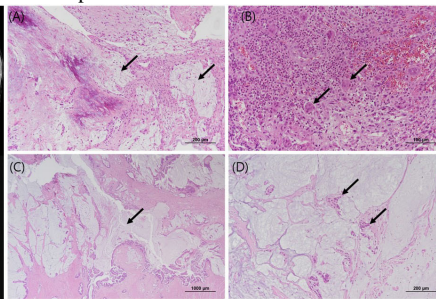


Figure 2. Histopathological findings of the vertebra biopsy and the colorectal resection specimen. (A) The biopsy from the vertebra showed inflammatory infiltration and mucin deposition (arrows) in the surrounding stroma. (hematoxylin and eosin stain, original magnification $\times 100$). (B) In the densely inflamed areas of the vertebra, foreign body giant cells (arrows) intermingled with numerous neutrophils were observed (hematoxylin and eosin stain, original magnification $\times 200$). (C) The colon resection specimen revealed mucinous adenocarcinoma with marked mucin pool formation (arrows) that extended beyond the muscularis propria (hematoxylin and eosin stain, original magnification $\times 20$). (D) The separate specimen from the sacrum also displayed mucinous adenocarcinoma (arrows) with mucin accumulation (hematoxylin and eosin stain, original magnification $\times 100$).

메티실린 내성 황색포도알균 감염 치료 중 확인된 감염 후 IgA 우세 사구체 신염의 경험

순천향의대 부속서울병원

*조윤호, 한재준, 박제병, 이은정, 박세윤, 김태형, 노현진, 김윤희, 이은영

서론: 세균감염 관련 사구체 신염의 주종은 사슬알균 감염 후 사구체 신염이다. 그러나 황색포도알균 감염이 증가하면서 이와 관련한 사구체 신염도 알려지게 되었다. 황색포도알균에 의한 사구체 신염은 드문 병이지만 메티실린 내성 황색포도알균 감염의 치료 중 신기능이 저하되었을 때 추정하는 반코마이신에 의한 급성 세뇨관 괴사와 감별이 필요하다. 우리는 메티실린 내성 황색포도알균 균혈증 치료 중 신조직 검사로 증명되었던 IgA 우세 사구체 신염을 보고한다. **증례:** 66세 남자 자가 침술 후 허리 통증으로 다른 병원에 입원하여 메티실린 내성 황색포도알균 균혈증을 진단받았고 반코마이신 치료를 시작하였다. 해당병원 입원 6일째 원발 감각 저하로 허리 자기공명영상 촬영을 시행하여 요추 4,5번 골수염, 요근 농양이 발견되어 9일째 요추 5번 추궁절제술, 농양 제거술을 받았다. 농양에서도 동일한 균이 배양 되었다. 반코마이신 치료와 농양 제거에도 신기능 저하와 호흡곤란으로 혈액 투석을 시행하였다. 적절한 치료에도 균혈증과 단백뇨가 지속되어 본원 전원 후 허리 자기공명영상을 다시 시행하였고 왼쪽 천정관절에 화농성 관절염, 천정관절 앞쪽 근육 농양, 요추 5번 골수염이 진행된 것을 확인하였다. 입원 치료 32일째 왼쪽 천정관절 앞 농양 제거술을 받았다. 균혈증 음전 12일후 단백뇨와 신기능 저하 원인 감별을 위해 신조직 검사를 시행 하였고 C3와 IgA가 사구체 간질에 침착된 메티실린 내성 황색포도알균에 의한 IgA 우세 사구체 신염을 진단 하였다. (그림1,2) Prednisolone 60mg을 8주 투여 하면서 소변량이 늘고 단백뇨가 줄었으나 균혈증과 골수염 재발로 반코마이신을 재투여하면서 스테로이드를 중단하고 현재까지 혈액 투석 중이다. **결론:** 황색포도알균에 의한 IgA 우세 사구체 신염은 흔하지 않고 치료와 예후가 잘 알려져 있지 않다. 메티실린 내성 황색포도알균 균혈증 치료로 반코마이신 투여 후 신기능 저하를 약제에 의한것으로 추정하였지만, 신조직 검사로 IgA 우세 사구체 신염을 진단, 고용량 스테로이드 치료에도 말기신부전으로 진행된 증례이다. 황색포도알균 감염 치료 중 신기능 저하와 단백뇨 발생 시 사구체 신염 가능성을 고려해야 한다.

