

## 간병변 환자에게 복수천자 시행 후 좌측 하복벽동맥 손상으로 생긴 혈종에 대한 치료 1예

울산대학교 의과대학 강릉아산병원 내과

\*이재국, 공은정, 서현일, 박종규, 한군희, 이상진, 김영돈, 정우진, 천갑진, 전백규

복수 천자는 보통 간경변으로 인해 응고장애가 있고, 복수가 조절 되지 않는 환자에게 있어 시행할 수 있는 상대적으로 안전한 시술이라고 할 수 있다. 하지만 안전하다고 여겨지는 복수천자 시에도 출혈, 감염, 천공 등의 심각한 부작용을 초래할 수 있다. 다음은 복수천자 이후, 심각한 출혈의 부작용과 그에 대한 치료를 증례로 보고하는 바이다. 알콜성 간경변의 과거력을 갖는 57세 여환으로 조절되지 않는 복수의 치료를 위해 입원하였다. 입원 당시 시행한 검사상 Hb. 11.1g/dl, platelet 114x10<sup>3</sup>/uL, INR 2.29, APTT 40.9sec 였다. 입원일 당일, 복수천자를 시행하였고 시행 후 환자 상태는 안정적이었다. 입원 후 5일째 다시 복수천자를 시행하였고, 시행 후 익일 복수천자 부위에 반상출혈 및 통증, 복부 불편감을 호소하여 혈액검사를 시행하였고 Hb. 8.2g/dl로 확인되어 복부컴퓨터단층촬영을 시행하였다 (figure 1). 복수천자 부위에 7cm의 혈종이 관찰되었으며, 이후 육안상 혈종의 크기가 지속적으로 증가하는 소견 보여 복부혈관컴퓨터단층촬영을 통해 혈종의 상태를 확인하였다 (figure 2). 복부혈관컴퓨터단층촬영상 혈종의 크기가 24cm이상으로 지속적으로 커지고 좌측 하복벽동맥의 출혈이 확인되어 히스토아크릴을 이용한 색전술을 시행하였으며 (figure 3), 출혈은 멈춰 보존적인 치료 후 퇴원하였다. 이후 15cm의 혈종이 지속적으로 있고 환자가 혈종부위에 통증 및 불편감을 호소하여 외래에서 흡인천자를 통해 제거하려 하였으나 실패하였다. 이에 입원하여 수술적 방법으로 혈종이 생긴 부위를 절개하여 15\*20cm의 혈종을 제거하였다 (figure 4). 본 증례는 복수천자로 인해 생긴 복부출혈에 대해 색전술로 지혈하고, 남아 있는 혈종을 수술적 방법을 통해 제거한 증례이다.

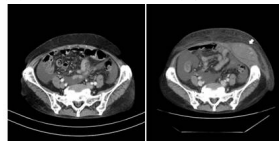


Figure 1. Compared with CT at admission(a). About 7cm sized ovoid shaped hematoma in left lateral abdominal wall muscle group just below the umbilical level, left lateral abdominal wall(b, arrow).

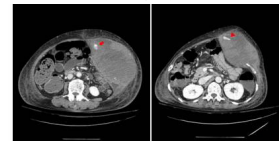


Figure 2. About 24cm hematoma in left side abdominal wall with contrast extravasation from left inferior epigastric artery (a, arrow) and still contrast extravasation from left inferior epigastric artery at 7 days(b, arrow head).

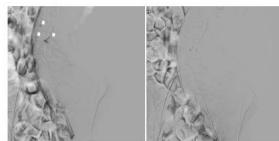


Figure 3. External iliac arteriography showed multifocal contrast extravasation from left inferior epigastric artery (arrows) and final arteriography showed no more bleeding focus.

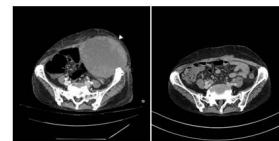


Figure 4. It was still 15cm hematoma in left side mid abdominal wall at 7u CT (a). Significant improving state of left abdominal wall hematoma after 1 & 2 (b).

## 우간엽 절제술 후 확진된 국소 Caroli 병 1예

<sup>1</sup>순천향대학교 내과학교실, <sup>2</sup>순천향대학교 부천병원 외과, <sup>3</sup>순천향대학교 부천병원 영상의학과, <sup>4</sup>순천향대학교 부천병원 병리과

\*배성환<sup>1</sup>, 김영석<sup>1</sup>, 김홍수<sup>1</sup>, 장제영<sup>1</sup>, 김상균<sup>1</sup>, 정승원<sup>1</sup>, 이세환<sup>1</sup>, 유정주<sup>1</sup>, 김부성<sup>1</sup>, 정재홍<sup>2</sup>, 이민희<sup>3</sup>, 정민정<sup>4</sup>

**서론:** Caroli 병은 양성 선천성 질환으로 간 내 담관의 단엽 또는 양엽에 다발성, 분절성 낭종성 확장을 특징으로 한다. 간 우엽 혹은 좌엽에 국한된 국소형과 양엽을 모두 침범하는 미만형이 있으며, 국소형의 경우 매우 드물다. 저자들은 우간엽 절제술 후 확진된 국소 Caroli 병 1예를 경험하여 보고한다.

**증례:** 34세 남자 환자, 특이 내과적 과거력 없으며, 2015년에 다 병원에서 복부 초음파 및 복부 컴퓨터 단층 촬영 시행 후 간 내 담관 확장 및 간 내 종양이 의심되어 추가 검사 권유하였으나, 추적관찰 소실되었다가 본원 내원 1주일 전부터 발생한 우상복부 통증으로 본원 내원하였다. 말초혈액검사상 WBC 10630 /uL, ALT 56 IU/L로 약간 상승했으며, AST 32 IU/L, Total bilirubin 0.43 mg/dL 등 이의 혈액검사상 특이소견 없었으며, HbsAg (-), HbsAb (-), HCV (-), CEA 1.02 ng/mL, AFP 3.2 ng/mL, PIVKA II 37.7 mAU/ml 이었다. 신체진찰상 우상복부 복통 이외 황달이나 간, 비장 종대 등의 특이소견은 없었다. 복부 초음파상 경계가 불분명한 혈관망 모양의 병변이 6번 분절에서 관찰되었으며, 복부 컴퓨터 단층 촬영 상 간의 6번 분절에 다발성 낭종 확장 소견을 보였다. 자기 공명 영상에서도 마찬가지로 6번 분절에 T2에서 밝은 신호증강을 보이는 다발성 낭종 확장 소견이 있으며, 병변의 일부는 길고 복잡한 관상의 구조물들이 모여있는 형태를 보였다. 내원 7일째 복강경하 우간엽 절제술을 시행받았다. 6번 분절에서 다발성 낭성 병변(5.8x3.5x2.0 cm, 최대 직경: 1.8 cm)이 발견되었고, 병리결과상 담관의 국소화된 낭종 확장 소견 및 관 주변으로 염증 및 섬유화와 농축된 담즙, 비정상 조직석회화가 동반되어, 국소 Caroli 병으로 진단하였다. 수술 후 특이 합병증 없이 환자는 퇴원하였고, 추적 복부 컴퓨터 단층 촬영 시행하였으며 특이 변화 없이 외래를 통해 추적관찰 중이다.

