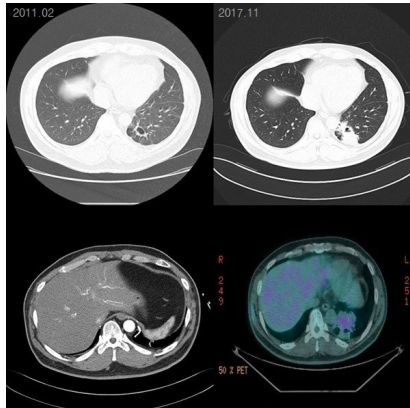


폐암으로 의심된 폐분리증이 없는 좌측 폐하엽의 이상 기시 체혈관 치료 1 예

국립경향병원

*한상민, 유창민

배경: 폐에 체동맥이 분포하는 기형은 드물게 발견되는 질환으로 선천적이거나 후천적 원인에 의해 발생할 수 있다. 정상적인 기관지와 연결 없는 폐실질의 일부가 대동맥에서 혈류공급을 받는 기관지폐분리증이 있으며 폐분리증 없이 정상적인 기관지 연결을 가지고 있는 이상기시 체혈관으로 구분되며 후자의 경우 일부 의견으로 기관지폐분리증의 스펙트럼으로 간주하기도 한다. 정상적인 기관지 연결을 가지고 폐동맥과 동시에 하행 대동맥에서 기시하는 체혈관으로부터 혈액 공급을 받는 폐종괴를 수술한 1 예를 보고하고자 한다. **증례:** 5갑년의 흡연력이 있는 49세 남자 환자로 고혈압과 승모관막 폐쇄 부전증으로 외래치료 받던 중 단순 흉부 방사선 촬영에서 좌측 폐 하엽 섬유화 병변이 발견되어 2013.10.29. 흉부 전산화 단층 촬영하여 좌폐 하부 기관지 확장증 진단 후 3년간 무증상으로 관찰 중 추적 검사에서 좌측 폐하엽에서 조영 증강되지 않는 폐경화 증가 소견 보였으며 기관지내시경에서 기도 내 병변은 없었으며 피부경유 바늘생검 조직검사에서는 염증 소견만 보였고 결핵균 도말 및 배양 검사, TB-PCR 음성이었다. 폐음영 지속적으로 보여 2017.07. 같은 검사 반복하였으며 조영 증강 chest CT에서 정상적인 기도 연결을 보이고 3mm 지름의 좌측 아래가로막동맥과 정상적인 폐동맥에서 동시에 혈액 공급받으며 좌측 폐정맥으로 배액되는 폐종괴 양상을 보였다. 수술을 계획하여 폐암 감별위해 시행한 PET-CT에서 경도도 대사항진 병변(SUVmax 2.6)을 보였다. 좌측 폐하엽 절제술을 시행하였으며, 조직검사 결과 염증과 기관지 확장증 외에 특이 소견 관찰되지 않았다. **결론:** 저자는 반복되는 폐렴 치료력 없는 무증상의 좌폐 하부 국소적 기관지 확장증을 보인 중년의 환자에서 폐경화 증가로 폐암을 감별하기 위해 수술 진행한 증례로 정상적인 기관지 교통을 보이고 확장되지 않은 폐동맥과 동시에 하행 대동맥에서 기시하는 이상기시 체혈관으로부터 이중으로 혈액 공급을 받는 폐분리증 없는 이상기시 체혈관 증례를 체혈하였기에 보고하고자 한다.



Chronic hypercapnia in BO after HCT and the application of pumpless extracorporeal CO2 removal

¹국군수도병원 내과, ²분당서울대학교병원 내과

*김규태¹, 조영재²

Bronchiolitis obliterans (BO), one of pulmonary graft versus host disease (GVHD), is the primary non infectious pulmonary complication in the patient who had hematopoietic cell transplantation (HCT), which leads to airway fibrosis and obliteration and finally concluded in severe lung destruction. We report a 36 years old man who had acute myeloid leukemia (AML) with chemotherapy and allograft peripheral blood stem cell transplantation (alloPBSCT) as curative treatment. He maintained with complete remission, however, after 1 year some of his organ systems had GVHD, especially BO on the lung, the most severe case of GVHD. He took immunosuppression agents including glucocorticoid to treat BO, but his lung function was gradually decreased and fell into chronic hypercapnia state. His lung function deteriorated to an irreversible condition through medication, and ultimately he had to choose lung transplantation for complete cure. He was admitted for lung transplantation and treatment of chronic hypercapnia. His PaO₂ was checked over 65mmHg in room air, but PaCO₂ was measured up to over 130mmHg. According to ABGA, we initially considered intubation or even application of VV-ECMO, however his oxygenation status was sufficient with nasal prong O₂ inhalation and general condition was relatively stable. Moreover, if positive air-way pressure was continuously applied to lungs during intubation state, his pneumothorax caused by BO will getting worse. Therefore, we decided to apply the pumpless extracorporeal CO₂ removal (ECCO₂R) than intubation or VV-ECMO to control CO₂ level. Through the ECCO₂R, we can control CO₂ level and also gain time until lung transplantation. During the intensive care unit care, he faced various critical situations such as appendicitis, post operation paralytic ileus, and anxiety, and we solved these problems by working with various departments. Until now, he has kept ECCO₂R and waiting for lung transplantation. In conclusion, in chronic hypercapnia patient waiting for lung transplantation, pumpless ECCO₂R could be a good alternative and less invasive choice for bridging transplantation.

