

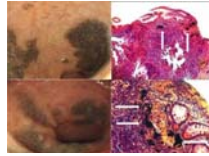
— F-95 —

장기간 숯 섭취 후 발생한 회장 흑색증 2예

가톨릭대학교 의과대학 내과학교실

*우성용 · 김진일 · 정대영 · 조세현 · 박수현 · 한준열 · 김재광 · 최규용

서론 : 위장관 흑색증은 하제를 지속적으로 복용하는 환자에서 대장에 흔하게 발생하며 십이지장과 소장에서는 드물게 발생한다. 회장에서 발생하는 흑색증은 임상적 의미가 뚜렷하지 않으나 알루미늄, 마그네슘, 또는 규소 등에 의해 발생하는 것으로 알려져 있으며 아직 국내에 보고된 예는 없다. 본 증례는 만성 복통이나 설사 등을 조절하기 위한 민간요법으로 장기간 숯을 복용하였고 대장 내시경검사에서 우연히 발견된 말단 회장 흑색증 2예에 대한 보고이다. **증례 :** 1) 67세 남자가 10년 동안의 간헐적인 설사로 내원하였다. 과거력에서 특이 소견 없었고 간헐적인 설사로 식용으로 판매되는 숯을 하루에 약 10 g씩 10년 동안 복용하였다. 대장내시경 검사에서 대장은 특이소견 없었고, 말단 회장에서 다양한 크기의 과립모양을 갖는 지도상의 검은색 점막 착색이 관찰되었다. 조직 검사에서 크고 작은 검은색 과립들이 점막층에서 관찰되었고, 철, 칼슘, 멜라닌 침착을 감별하기 위한 Prussian blue, Fontana-Masson, Von-Kossa 염색에서 모두 음성이었다. 2) 56세 여자가 10년 동안의 식후 간헐적으로 발생하는 하복부 동통으로 내원하였다. 과거력에서 특이 소견 없었고 간헐적인 복통으로 식용으로 판매되는 숯을 5년 간 하루에 20-30 g씩 복용하였다. 대장내시경 검사에서 대장은 특이소견 없었고, 말단 회장에서 작은 과립들을 포함한 지도상의 검은색 점막 착색이 관찰되었다. 조직 검사에서 점막층에 다양한 크기의 검은색 과립들이 관찰되었고 면역조직화학염색에서 모두 음성이었다. 본 증례들은 장기간 숯 섭취로 발생한 말단 회장 흑색증으로 진단하였고 숯 섭취 중단 후 현재 추적관찰 중이다. **결론 :** 만성 복통 또는 만성 설사의 증상 조절 목적으로 장기간 숯을 복용한 환자에서 발생한 말단 회장 흑색증 2예를 경험하여 보고한다.



— F-96 —

A case of Peutz-Jeghers syndrome combined with small bowel sarcoma with peritoneal metastasis

Department of Internal Medicine, Dong-A University College of Medicine, Busan, Korea

* Seul Ki Kim, M.D., Min Ji Kim, M.D., Dong Seong Jeong, M.D., You Jung Sohn, M.D.
Jin Seok Jang, M.D., Seok Reyol Choi, M.D.

The Peutz-Jeghers syndrome is a rare autosomal dominantly inherited disorder, which is characterized by hamartomatous polyposis of the gastrointestinal tract and mucocutaneous pigmentation. This syndrome can cause some complications such as gastrointestinal bleeding and intestinal obstruction due to intussusception. Although early reports did not demonstrate a predisposition to cancer in patients with this syndrome, more recent studies have described an increased risk for both gastrointestinal and extra-gastrointestinal cancers. And most of cases reported in gastrointestinal cancers were adenocarcinoma. But, this report is concerned with our experience with a case of 21-year old male patient with Peutz-Jeghers syndrome who had small bowel sarcoma with peritoneal metastasis.